CUESTIONARIO 1 REUMATOLOGIA	
1. Una paciente de 31 años presenta desde hace varios meses astenia y malestar general. Además, ha presentado dolor articular en las manos y los codos. Su examen físico no aporta mayor información, por lo que se decido solicitar un hemograma y exámenes de orina, que muestra Hematocrito: 33%, hemoglobina 11 g/dl, VCM: 90 ft, plaquetas: 110.000 x mm3, blancos: 5.000 x mm3, sedimento de orina con hematuria de 60 GR por campo, con 20% de dismorfia. El diagnóstico más probable es:	a.Sarcoidosis b.Lupus eritematoso sistémico c.Púrpura trombocitopénico trombótico d.Granulomatosis de Wegener e.Poliangeítis microscópica
2. Una mujer de 18 años consulta por dolor en la extremidad superior derecha, que aparece luego de algunos minutos de realizar actividades con esa extremidad y que cede con el reposo. Además, refiere que ha presentado fiebre intermitente y astenia. Al examen físico llama la atención que presenta ausencia de pulso en la extremidad afectada, mientras que en la otra extremidad sí se palpa el pulso, pero este es muy débil. El diagnóstico más probable es:	a.Enfermedad de Behcet b.Púrpura fulminas c.Arteritis de células gigantes d.Síndrome del opérculo torácico e.Vasculitis de Takayasu
3. Una paciente de 65 años acude al policlínico, acusando dolor en las manos y otras articulaciones. Al examen físico se aprecian deformaciones en ambas manos, como se muestra en la imagen. 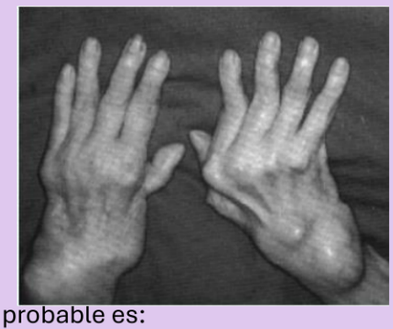 El diagnóstico más probable es:	a.Artrosis b.Artritis reumatoide c.Artritis psoriática d.Condrocalcinosis e.Gota
4. Una paciente de 46 años consulta por artralgias de manos, asociada a artritis de algunas articulaciones interfalángicas. Se solicitan exámenes que destacan ANA(+), ANCA(-), FR(-), AntiDNA(-), AntiRNP(+). No presenta otros síntomas y su hemograma y pruebas de función renal son normales. El diagnóstico más probable es:	a.Enfermedad mixta del tejido conectivo b.Artritis reumatoide c.Lupus eritematoso sistémico d.Artrosis e.Esclerodermia
5. Una niña presenta un cuadro de hematuria, asociada a aparición de lesiones cutáneas eritematosas, como se muestra en la imagen. El diagnóstico más probable es:	a.Púrpura de Schonlein Henoch b.Artritis juvenil idiopática c.Púrpura trombocitopénico inmune agudo d.Lupus infantil e.Dermatomiositis infantil
6. El mejor examen para iniciar el estudio en un paciente en que se sospecha un síndrome de manguito rotador es:	a.Radiografía b.Ecografía c.Resonancia magnética nuclear d.TAC e.CK
7. Una paciente de 60 años consulta por un cuadro de mialgias y debilidad de predominio proximal, asociada a aparición de lesiones en la piel, localizadas principalmente en los párpados superiores, donde se aprecia eritema. La patología descrita suele estar asociada a otra enfermedad. Esta última enfermedad es:	a.Cáncer b.Diabetes c.Síndrome de Sjörgren d.Enfermedad inflamatoria intestinal e.Enfermedad celiaca
8. ¿Cuál de las siguientes es una complicación extraarticular de la espondilitis anquilosante?	a.Glomerulonefritis b.Meningitis aséptica c.Mononeuriris múltiple d.Eritema nodoso e.Derrame pleural
9. Un paciente de 27 años presenta un cuadro de dolor lumbar	a.Corticoesteroides y kinesioterapia

Lia...

crónico, mayor en reposo, asociado a rigidez matinal. En alguna ocasión presentó artritis de la rodilla derecha. Se solicita radiografía de articulaciones sacroilíacas que demuestra signos de sacroileítis bilateral y de algún grado de calcificación de los ligamentos longitudinales anterior y posterior. El tratamiento de elección de la patología descrita es:	b.Metotrexato y ciclosporina c.Antiinflamatorios no esteroidales y ejercicios d.Metotrexato y ejercicios eCiclosfosfamida y corticoides
10. La artritis psoriática se manifiesta con mayor frecuencia como:	a.Una monoartritis aguda migratoria y recidivante b.Una oligoartritis que compromete las articulaciones cuya piel circundante presenta placas psoriáticas c.Una oligoartritis asimétrica y migratoria de grandes y pequeñas articulaciones, asociada a dactilitis d.Una poliartritis simétrica distal, de pequeñas y grandes articulaciones, asociadas a rigidez matinal de más de 30 minutos de duración eUna poliartritis de pequeñas articulaciones, asimétrica, asociada a compromiso renal
11. Un paciente de 69 años presenta dolor muy intenso en la rodilla derecha, que inició hace pocas horas. Al examen físico se aprecia aumento de volumen y eritema de la rodilla derecha, con signos de derrame articular. Se solicita una radiografía, que se muestra a continuación. El diagnóstico más probable es:	a.Artrosis b.Artritis séptica c.Gota d.Condrocalcinosis e.Artritis reumatoide
12. Una paciente de 45 años consulta por artralgias de manos, de 3 meses de evolución, que han ido en aumento y que se asocian a marcada rigidez matinal, que dura cerca de 2 horas. Al examen físico se aprecia eritema y de varias articulaciones metacarpofalángicas e interfalángicas proximales de ambas manos. Se solicita radiografía de manos, de la que a continuación se muestra un acercamiento de las segunda y tercera articulaciones metacarpofalángicas derechas. El diagnóstico más probable es:	a.Artritis psoriática b.Artritis reumatoide c.Lupus sistémico d.Artrosis e.Condrocalcinosis
13. El fenómeno de Raynaud es característico de la siguiente patología:	a.Esclerodermia b.Dermatomiositis c.Síndrome de Sjörgren d.Artritis reumatoide e.Artritis psoriática
El fenómeno de Raynaud, el 80% de las veces es de tipo primario y benigno (suele empezar entre los 15 y 30 años, no tiene otros síntomas y es ANA-negativo). El 20% restante es secundario a enfermedades del tejido conectivo, en especial esclerodermia (la R de CREST, equivale a Raynaud), además del lupus. La respuesta correcta es: Esclerodermia	
14. ¿Cuál de los siguientes corresponde a un signo de alarma en un lumbago agudo?	a.Inicio súbito b.Dolor intenso, que limita las actividades de la vida diaria

Lia...

	c.Irradiación del dolor por debajo de la rodilla d.Antecedente de episodios previos de lumbago agudo e.Fiebre sin causa clara
15. Un paciente de 70 años consulta por dolor inguinal izquierdo, de larga data, que aparece al caminar y que se ha vuelto más intenso en las últimas semanas, limitando sus actividades habituales. Al examen físico presenta dolor a la movilización de la cadera izquierda, sin signos inflamatorios. Se realiza una radiografía de cadera, que muestra marcada disminución del espacio articular, asociado a esclerosis subcondral y presencia de osteofitos acetabulares. La conducta más adecuada es:	a.Solicitar factor reumatoídeo, anticuerposantinucleares y anticuerpos anticitoplasma de neutrófilo. b.Iniciar paracetamol oral e indicar ejercicios de fortalecimiento de cuádriceps c.Iniciar AINES orales e indicar reposo relativo d.Indicar inmovilización con yeso e.Indicar kinesioterapia motora y controlar en 3 meses
16. Un paciente de 66 años consulta por astenia y cefalea. Refiere además que en algunas ocasiones debe descansar mientras mastica, ya que presenta dolor de los músculos masticatorios. Le sucede algo similar al usar las extremidades superiores, ya que "se le cansan los hombros". Al examen presenta dolor a la palpación del cuero cabelludo. En sus exámenes destaca un hemograma con hematocrito: 33%, VCM: 90, HCM: 32, hemoglobina: 11, blancos: 6.900, con recuento diferencial normal, plaquetas: 342.000, VHS: 96. El diagnóstico más probable es:	a.Lupus eritematoso sistémico b.Poliangeítis microscópica c.Arteritis de células gigantes d.Granulomatosis de Wegener e.Panarteritis nodosa
17. Un paciente de 34 años, consulta por dolor en el cuello, dorso y extremidad superior derecha, que apareció luego de levantar y mover algunos muebles. Al examen presenta paresia en la separación y aducción de los dedos, e hipoestesia en el 4° y 5° dedos derechos. ¿Qué raíz nerviosa es la afectada?	a.C5 b.C6 c.C7 d.C8 e.T1
18. Un niño consulta por fiebre de 7 días de evolución, asociado a un rash papuloeritematoso generalizado. En el examen se observa eritema e inyección conjuntival. Los labios y la lengua están enrojecidos y aumentados de volumen. Se palpan 2 adenopatías cervicales anteriores, la mayor de ellas de 2,5 cm. Además se constata edema, eritema y fina descamación en ambos pies. El tratamiento de la patología descrita es:	a.Corticoides orales b.Corticoides endovenosos c.Corticoides endovenosos + inmunosupresores d.Aspirina + Inmunoglobulina G endovenosa e.Plasmaféresis
19. Un niño de 3 años presenta cojera de 1 día de evolución, sin otros síntomas. La madre refiere que estuvo decaído y con rinorrea hace una semana. Al examen físico se aprecia en buenas condiciones, con leve dolor a la rotación externa de la cadera izquierda, sin otros hallazgos. El diagnóstico más probable es:	a.Artritis séptica b.Displasia de cadera c.Enfermedad de Perthes d.Epifisiolisis de la cabeza femoral e.Sinovitis transitoria
20. Paciente de 68 años presenta artritis de aguda de rodilla, la que se punciona, dando salida a un líquido inflamatorio con 10.000 células por mm3, con abundantes cristales compatibles con pirofosfato de calcio, sin visualización de bacterias. La conducta más adecuada es:	a.Indicar reposo e iniciar AINEs y colchicina b.Indicar reposo, analgésicos y alopurinol c.Indicar reposo, analgésicos y bifosfonatos d.Indicar reposo, analgésicos, bifosfonatos y alopurinol e.Indicar reposo, analgésicos y antibióticos

Lia...

CUESTIONARIO 2 REUMATOLOGIA

1. Una paciente de 42 años consulta por un cuadro de 6 años de evolución de signo de Raynaud en las manos, acompañado de aparición de úlceras en las yemas de los dedos. Además, ha presentado problemas para tragar, que afecta tanto a sólidos, como a líquidos. En el último tiempo se ha agregado hipertensión arterial, que no tenía. Al examen físico está hipertensa y se aprecia eritema y edema de la piel de los dedos, la que se observa tirante y atrófica. Algo similar ocurre en la cara. El diagnóstico más probable es:	a.Lupus sistémico b.Lupus discoide c.Dermatomiositis d.Enfermedad mixta del tejido conectivo e.Esclerodermia
2. Una paciente de 53 años comienza con dolor en las articulaciones de las manos y muñecas, que inició hace 2 meses y que ha ido en aumento. Despierta con rigidez de manos, la que dura cerca de una hora y al examen físico se aprecia artritis de muñecas y varias articulaciones metacarpofalángicas. Se solicita un hemograma, que resulta normal, al igual que la radiografía de manos. ¿Qué diagnóstico es más probable?	a.Artrosis b.Enfermedad mixta del tejido conectivo c.Síndrome de CREST d.Artritis reumatoide e.Artritis psoriática
3. Un paciente de 54 años está hospitalizado por un cuadro de podagra izquierda, que fue manejado exitosamente con AINEs endovenosos. Pocos meses antes había presentado el mismo cuadro, también en la primera articulación metatarsofalángica izquierda. Actualmente está en buenas condiciones y se ha decidido darlo de alta. Su uricemia plasmática es de 10,5 mg/dl. ¿Cuál es la conducta más adecuada para el manejo de este paciente?	a.Enviar a domicilio con hidroclorotiazida y aumento de la ingesta de agua b.Enviar a domicilio con alopurinol e hidroclorotiazida oral, más dieta c.Enviar a domicilio con dieta y aumento de la ingesta de agua d.Enviar a domicilio con alopurinol, probenecid y furosemida e.Enviar a domicilio con alopurinol oral e insistir en el cumplimiento de la dieta
4. ¿Cuál es la sospecha clínica frente a una paciente con eritema facial y úlceras orales?	a.Enfermedad de Behcet b.Síndrome de Reiter c.Lupus cutáneo subagudo d.Lupus eritematoso sistémico e.Dermatomiositis
5. Los anticuerpos anti-Jo1 son un marcador de:	a.Dematomiositis b.Lupus por drogas c.Esclerodermia d.Enfermedad de Sjörgren e.Panarteritis nodosa
6. Un paciente de 68 años consulta por malestar general, asociado a hematuria y oliguria. Al examen físico se aprecia febril a 38,5°C, se aprecia edema de EEII y su presión arterial es de 190/110 mmHg. Además, destacan lesiones eritematosas cutáneas, en las extremidades inferiores y zonas del tronco. Se solicitan exámenes generales, que muestran un hemograma normal, con creatinina de 5,8 mg/dl y sedimento de orina con hematuria, de tipo dismórfico. El diagnóstico de sospecha es:	a.Panarteritis nodosa b.Lupus eritematoso sistémico c.Púrpura trombocitopénico trombótico d.Arteritis de la temporal e.Poliangeítis microscópica
7. Un paciente de 55 años consulta por dolor en el codo derecho, que aparece al realizar algunos movimientos y que es especialmente intenso al jugar tenis. Al examen físico presenta dolor a la palpación de la zona de inserción de los músculos extensores del antebrazo. La conducta más adecuada es:	a.Solicitar radiografías de codo b.Solicitar una resonancia magnética nuclear de codo c.Solicitar un TAC de codo d.Iniciar AINEs, indicar reposo relativo y uso de banda de descompresión e.Iniciar AINES e indicar inmovilización con cabestrillo
8. ¿Cuál de las siguientes es una manifestación extraarticular de la	a.Glomerulonefritis aguda

Lia...

artritis reumatoide?	b.Fibrosis pulmonar c.Eritema nodoso d.Meningitis aséptica e.Mielitis transversa
9. Un paciente de 20 años presenta dolor lumbar, que lo despierta en la noche y que es muy intenso en la mañana, pero que va cediendo, a medida que realiza actividad física. Además presenta dolor en los talones y algunas éntesis. Al examen físico se aprecia limitación a la flexión de la columna lumbar. Ante la sospecha diagnóstica, ¿qué marcador estará positivo con mayor probabilidad?	a.Factor reumatoide b.Creatinfosfokinasa c.Anticuerpos antinucleares d.Anticuerpos antinucleolares e.Ninguno
10. Los anticuerpos anticitoplasma de neutrófilos son característicos de:	Los anticuerpos anticitoplasma de neutrófilos son característicos de: Pregunta 10Seleccione una: a.Vasculitis primarias b.Enfermedades del tejido conectivo c.Pelviespondiloartropatías d.Artritis reumatoide e.Polimialgia reumática y arteritis de la temporal
11. ¿Cuál de las siguientes patologías es más frecuente en hombres que en mujeres?	a.Artrosis b.Dermatomiositis c.LES d.Espondilitis anquilosante e.Esclerodermia
12. Un paciente de 34 años, consulta por dolor en el cuello, dorso y extremidad superior derecha, que apareció luego de levantar y mover algunos muebles. Al examen presenta paresia en la separación y aducción de los dedos, e hipoestesia en el 4° y 5° dedos derechos. ¿Qué raíz nerviosa es la afectada?	a.C5 b.C6 c.C7 d.C8 e.T1
13. Una paciente de 40 años, con antecedente de colon irritable, presenta fatigabilidad y dolores generalizados. En su examen físico presenta dolor a la palpación de los músculos del cuello, dorso, cara interna de las rodillas y cara lateral de los codos. El diagnóstico más probable es:	a.Polimiositis b.Fibromialgia c.Polimialgia reumática d.Hipotoroidismo e.Lupus
14. La asociación de oligoartritis asimétrica, dactilitis y placas cutáneas eritematosas y descamativas es propia de:	a.Artritis psoriática b.Panarteritis nodosa c.Crioglobulinemia d.Dermatomiositis e.Esclerodermia
15. ¿Cuál es la causa más frecuente de muerte en los pacientes con esclerodermia sistémica difusa?	a.Hipertensión pulmonar b.Insuficiencia cardiaca c.Cáncer d.Fibrosis pulmonar e.Accidente vascular encefálico
Mujer de 34 años con antecedentes de esplenectomía por púrpura trombocitopénico inmune crónico de difícil manejo hace 10 años, ha tenido 3 abortos y una trombosis venosa profunda. Desde hace un mes presenta un cuadro de artralgias generalizadas, astenia, adenopatías y fiebre. ¿Cuál de las siguientes pruebas de laboratorio cree de mayor utilidad para llegar al diagnóstico?:	a.Factor reumatoide y anticuerpos antinucleares (ANA). b.Anticuerpos antinucleares (ANA) y anticardiolipina. c.Factor reumatoide y anticuerpo enfermedad de Lyme. d.Anticuerpo anti-ADN nativo y anti-Ro (SSA). e.Anticuerpos anticitoplasma del neutrófilo (ANCAs) y antihistonas.
16. Un paciente de 45 años presenta un cuadro diarreico autolimitado. Diez días después inicia cuadro de dolor lumbar, artritis asimétrica de rodillas y manos, asociados a ojo rojo profundo y disuria. El diagnóstico más probable es:	a.Púrpura trombocitopénico trombótico b.Síndrome de Reiter c.Enfermedad de Behcet d.Vasculitis de Wegener e.Crioglobulinemia
17. Un paciente de 65 años consulta por dolor de la rodilla izquierda de algunos meses de evolución, que aparece con la marcha y cede con el reposo. En el último tiempo el dolor se ha hecho más intenso, limitando sus actividades habituales. Al examen físico no se observan signos inflamatorios y la radiografía de	a.Realizar resonancia magnética nuclear b.Iniciar celecoxib o naproxeno por vía oral, según comorbilidad c.Iniciar prednisona oral

rodilla muestra disminución del espacio articular y esclerosis ósea subcondral. Se inicia paracetamol, sin respuesta. La conducta más adecuada es:	d.Iniciar AINEs endovenosos e.Iniciar colchicina
18. Una paciente de 65 años se realiza una radiografía lumbar que muestra osteopenia radiológica, por lo que se solicita una densitometría ósea que muestra T-score: -2,1 y un Z-score: -0,9. El diagnóstico más probable es:	a.Sana b.Osteopenia c.Osteoporosis postmenopáusica d.Osteoporosis secundaria e.Enfermedad de Paget
19. ¿Cuál de las siguientes opciones NO es un criterio de lupus eritematoso sistémico?	a.Fotosensibilidad b.Presencia de anticuerpos antinucleares c.Trombocitosis d.Psicosis e.Derrame pericárdico

CUESTIONARIO 3 REUMATOLOGIA	
1. Una paciente de 59 años presenta artralgias desde hace varios años. Al examen físico sus manos se observan de la siguiente manera: El diagnóstico más probable es:	a.Artrosis b.Artritis psoriática c.Artritis reumatoide d.Gota e.Condrocalcinosis
2. Una paciente de 18 años consulta por malestar general y aparición de lesiones eritematosas en la cara. Al examen físico se aprecian pápulas sobre las mejillas y el dorso nasal, con una base macular eritematosa. Además, está hipertensa y en sus exámenes destaca creatinina de 2,5 mg/dl. El diagnóstico más probable es:	a.Enfermedad de Wegener b.Dermatomiositis c.Lupus eritematoso sistémico d.Síndrome hepatorrenal e.Estenosis mitral congénita
3. Los anticuerpos AntiDNA de 1 hebra, son marcadores de:	a.Lupus discoide b.Lupus eritematosos sistémico c.Lupus por drogas d.Enfermedad mixta del tejido conectivo e.Esclerodermia
4. Un paciente de 28 años presenta un cuadro de lumbago mayor en la mañana y artritis de la rodilla izquierda. Además, presenta una uveítis izquierda, que responde bien al tratamineto con corticoides en colirio. ¿Qué marcador estará elevado con mayor probabilidad?:	a.ANA b.ANCA c.Factor Reumatoide d.Anticuerpos antitransglutaminasa e.Ninguno
5. La causa más frecuente de hombro doloroso es:	a.Luxación b.Artrosis c.Desgarro muscular d.Artritis e.Patología del manguito rotador
6. Una paciente presenta mialgias, debilidad muscular, de predominio proximal y eritema de los párpados superiores y sobre los hombros. ¿Qué marcador suele estar elevado?	a.Anticuerpos anti-nucléolo b.Anticuerpos anti-centrómero c.Anticuerpos anti-RNP d.Anticuerpos anti-Ro e.Anticuerpos anti-Jo1
7. Un paciente de 56 años consulta por dolor muy intenso en el pie derecho. Refiere que el día anterior consumió alcohol en una fiesta y que despertó por el dolor a la mañana siguiente. No se golpeó y al examen se aprecia eritema y aumento de volumen en relación a la primera articulación metatarsofalángica derecha. El tratamiento más adecuado para la situación actual de este paciente es:	a.Indicar reposo e iniciar naproxeno oral. b.Iniciar alopurinol oral c.Iniciar bifosfonatos orales d.Iniciar paracetamol y alopirinol orales e.Iniciar metotrexato oral
8. Una paciente de 40 años presenta un cuadro de malestar general, fiebre y oliguria. Al examen físico presenta edema de las extremidades inferiores. Se solicitan exámenes generales que muestran creatinina de 6,5 mg/dl, hematuria dismórfica y normalidad de las pruebas hepáticas y el hemograma. Se solicitan anticuerpos que muestran ANA(-), ANCA(+) en patrón citoplasmático y perfil ENA negativo. El diagnóstico más probable es:	a.Lupus sistémico b.Poliangeítis microscópica c.Granulomatosis de Wegener d.Síndrome de Churg Strauss e.Síndrome de Good Pasture
9. Una paciente de 45 años consulta por artralgias de 2 meses de evolución, que han ido en aumento. Las articulaciones más comprometidas son las interfalángicas proximales, mecarpofalángicas y las muñecas, aunque también presenta dolor en las metatarsofalángicas, la rodilla derecha y el codo izquierdo. Al examen físico se aprecia aumento de volumen, eritema y signos de derrame articular de varias de las articulaciones descritas. El diagnóstico más probable es:	a.Lupus sistémico b.Artritis reumatoide c.Artrosis d.Artritis viral e.Condrocalcinosis
10. Una paciente de 40 años consulta por disfagia, asociada a signo de Raynaud intenso y recurrente.	a.Acalasia esogáfica b.Dermatomiositis

Lia...

El diagnóstico más probable es:	c.Cáncer de esófago d.Esófago de Barret e.Esclerodermia